Erfahrungsheilkunde

Acta medica empirica

Zeitschrift für die ärztliche Praxis

RNA in der Tumortherapie

G. Linneweber

RNA in der Tumortherapie – Verbesserung der Verträglichkeit der Chemotherapie

G. Gerster

Welchen Stellenwert haben Ribonucleinsäuren in der Tumortherapie?

HAUG

Erfahrungsheilkunde
ISSN 0014-0082
Karl F. Haug Verlag GmbH & Co., Heidelberg

Heft 3a
März 1993
Band 42

Originalia

RNA in der Tumortherapie – Verbesserung der Verträglichkeit der Chemotherapie

Von G. Linneweber

Zusammenfassung

Die Chemotherapie des metastasierenden Mammakarzinoms ist mit erheblichen Nebenwirkungen belastet. Organspezifische Ribonucleinsäuren (RNA) können diese Nebenwirkungen deutlich abmildern. An 3 Fallbeispielen wird stellvertretend für insgesamt 14 Fälle gezeigt:

1. RNA aus Knochenmark normalisieren das gestörte Blutbild.
2. RNA aus Rückenmark beseitigen innerhalb weniger Wochen nach dessen Absetzen die neurotoxischen Nebenwirkungen von Vindesin.
3. Die frühzeitige Gabe von RNA aus Rückenmark erlaubt vollständige Behandlungszyklen mit Vindesin.

Schlüsselwörter

Chemotherapie, Ribonucleinsäuren (RNA), metastasierendes Mammakarzinom.

Summary

Chemotherapy of metastasizing mammal carcinomas is hampered by severe side effects. Organ-specific ribonucleic acids (RNA) can ease these side effects considerably. By three cases out of a total of fourteen it is shown in detail, that

1. RNA from bone marrow have a quick normalizing effect on the blood count depressed by chemotherapy,
2. RNA from the spinal cord remove the neurotoxical side effects of Vindesin within a few weeks after it has been stopped taking,
3. the prophylactic application of RNA from the spinal cord enables complete cycles of treatment with Vindesin.

Keywords

Chemotherapy, ribonucleic acid (RNA), metastasizing mammae carcinoma.

*

Organspezifische Ribonucleinsäuren (RNA), Wirkstoffe der Regeneresen, erlauben auch in der gynäkologischen Praxis eine differenzierte Anwendung. Hier soll jedoch keine Zusammenfassung über alle möglichen Therapieansätze mit RNA in der gynäkologischen Praxis gegeben werden, sondern vielmehr eine Darstellung der Anwendung in der gynäkologischen Onkologie, bzw. noch enger gefaßt im Rahmen einer adjuvanten systemischen Chemotherapie bei metastasierendem Mamma-CA. Heute muß jede 10. Frau damit rechnen an einem Mamma-Ca zu erkranken. Mit zunehmender Tendenz ist das Mamma-CA der häufigste bösartige Tumor bei Frauen. Ein erschwerendes Charakteristikum des Mamma-CA ist seine frühe hämatogene Metastasierung, die weder durch radikale Operationsmethoden noch durch adjuvante Bestrahlung oder Chemotherapie wesentlich reduziert werden konnte. Trotz intensivster Forschung gilt das metastasierende Mamma-CA somit auch heute noch als unheilbar.

Daraus folgt, daß therapeutische Maßnahmen, gleich welcher Art, nur palliativen Charakter haben. Eine effektive Palliation kann häufig nur unter Inkaufnahme erheblicher Nebenwirkungen erzielt werden, verbunden mit einer erheblichen Minderung der Lebensqualität. Die Behandlungsschemata, die entwickelt worden sind, werden bestimmt durch die Wahl der Zytostatika und einem Zeitplan, der leider häufig durch Nebenwirkungen der Medikamente, z.B. Depression des Knochenmarks, nicht eingehalten werden kann. Bei einer adjuvanten systemischen Chemotherapie z.B. mit CMF, dem heute gängigsten Verfahren, also mit Cyclophosphamid, Methotrexat und Fluorouracil, werden 6 Infusionen in 3wöchigen Abständen gegeben. Das Auftreten von Nebenwirkungen ist im allgemeinen dosisabhängig und die Schwere individuell unterschiedlich. Gewöhnlich ist die Leukozytopenie der dosisbegrenzende Faktor. Die Zählung der Leukozyten ist also regelmäßig erforderlich, um eine Leukozytopenie zu erkennen; bei Werten unter 2000 muß die Therapie sofort unterbrochen werden.

Diese erzwungenen Unterbrechungen sind für die Patientin und den Therapeuten gleichermaßen frustrierend. Da beim metastasierenden Mamma-CA die Behandlung keine kurative sondern meist nur einen palliativen Charakter hat, sollte die Palliation wenigstens möglichst effektiv sein. Eine schnellere Remission des Blutbildes nach Depression durch Zytostatika bedeutet eine geringere Abweichung vom vorgegebenen Zeitplan. Erholt sich das Blutbild schneller, erholt sich auch die Patientin schneller, ihre Befindlichkeit bessert sich, ihre Lebensqualität nimmt zu und somit auch die Compliance.

Diese Umstände rechtfertigen die Suche nach Möglichkeiten, die Nebenwirkungen einer adjuvanten Chemotherapie zu reduzieren oder die zeitliche Ausdehnung von Nebenwirkungen zu begrenzen, damit der Zeitplan der Therapie und die Befindlichkeit der Patientin möglichst gering beeinträchtigt werden. Eine Möglichkeit hierfür bieten RNA aus



Abb. 1: Verhalten der Leukozyten der Patientin H. St. im ersten Chemotherapie-Zyklus.

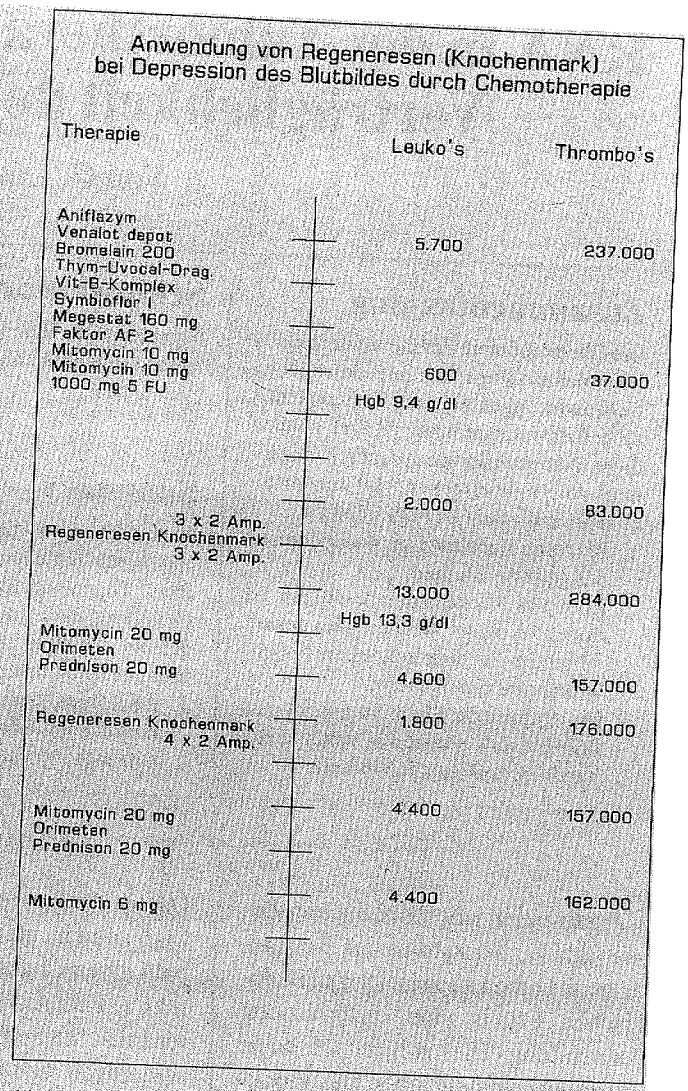

Abb. 2: Verhalten des Blutbildes der Patientin H. St. im zweiten Zyklus ohne und mit RNA aus Knochenmark.

Knochenmark. Ein Beispiel, das für 8 weitere Fälle steht, soll die Wirkung von RNA aus Knochenmark auf die Knochenmarkdepression im Rahmen einer adjuvanten Chemotherapie dokumentieren.

Bei der Patientin H. St., Jahrgang 1936, Nichtraucherin, wurde 1980 eine vaginale Hysterektomie durchgeführt, 1987 eine Ablatio mammae links mit Tamoxifen-Behandlung und 6 Zyklen CMF. 1988 Radiatio einer Metastase, Narbenrezidiv, Exzision mit gleichzeitiger Reduktionsplastik der rechten Mamma. Wundheilungsstörungen und postoperative Lungenembolie. Nach einem Pleuraerguß rechts Verdacht auf Lymphangiosis carcinomatosa, 4 Zyklen Chemotherapie mit Adriamycin und Cyclophosphamid. Wegen unveränderter Lymphknotenmetastasierungen erhielt die Patientin in der Klinik im Verlauf von 20 Wochen die gängige Serie von 6 CMF-Infusionen. Das Verhalten der Leukozytenwerte ist in Abb. 1 dargestellt. Jeder Teilstrich entspricht einer Woche. Die Kontrolle der Leukozytenwerte erfolgte in der Praxis. Der Verlauf des Blutbildes ist ziemlich günstig, da die Patientin wegen des Erbrechens ambulant RN 13 erhalten hat, ein kombiniertes RNA-Präparat (ohne RNA aus Knochenmark).

Bei der 2. Behandlungsserie an einer anderen Klinik nur mit Mitomycin erholten sich die Leukozytenwerte innerhalb von 4 Wochen trotz zusätzlicher Medikation (Abb. 2) nicht, so daß die Therapie unterbrochen und die Patientin nach Hause entlassen wurde. Ambulant wurden ihr innerhalb von 2 Wochen 6 x 2 Ampullen RNA aus Knochenmark verabreicht, entsprechend einer Gesamtmenge von 72 mg RNA. Am Ende der 2. Woche waren die Leukozyten auf 13000 angestiegen (Abb. 2). Die Patientin bekam dann wieder Mitomycin mit 20 mg wöchentlich. Die Leukozytenwerte gingen daraufhin auf 1800 zurück, worauf 4 x 2 Amp. Knochenmark gespritzt wurden. Das Blutbild wurde damit wieder wesentlich gebessert. Dann wurde nur noch einmal 20 mg Mitomycin verab-

reicht, und das Blutbild blieb im wesentlichen konstant. Dies ist ein Indiz dafür, daß bei ausreichend langer Anwendungsdauer von Regeneresen therapie-überdauernde Effekte feststellbar sind. Leider verstarb die Patientin am 24.12.1989 an einer Lungenembolie.

Aus den Ergebnissen aller 9 Fälle können folgende Schlußfolgerungen gezogen werden:

1. RNA aus Knochenmark ermöglichen eine schnellere Remission des Blutbildes nach oder während Chemotherapie. Unterbrechungen der Therapie sind dadurch vermeidbar.
2. Die Akzeptanz der Chemotherapie durch die Patientin bleibt erhalten, da negative Einflüsse auf die Befindlichkeit vermindert und Nebenwirkungen reduziert werden.
3. Hinweise auf eine direkte Beeinflussung des Tumorgeschehens durch RNA aus Knochenmark sind bisher nicht erkennbar.

Auch bei der im folgenden geschilderten Patientin B. Sch. (Jahrgang 1942) lautete die Diagnose metastasierendes Mamma-CA. Zur Anamnese: 1972 vaginale Hysterektomie. 1984 Ablatio mammae und Axilladissektion links, 6 Zyklen CMF-Chemotherapie. 1987 Thoraxwandrezidiv links und beginnende ossäre Metastasierung im Sternumbereich. Exzision und Therapie mit Tamoxifen.

1990 weitere Lymph- und Knochenmetastasen, Umstellung der Therapie von Tamoxifen auf Aminoglutethimid. 1991 Weichteilmetastasen, beginnende hepatische Metastasierung und ossärer Progreß. In dieser Phase wurde bei der Patientin nicht mehr das vorher eingesetzte CMF-Schema, sondern die endokrine Chemotherapie nach *Kennedy-Ansfield* durchgeführt:

5-FU
500 mg (in Glucose)
Methotrexat
25 mg i.v.
Vindesin
5mg/m² i.v.

1 x wöchentlich

Metenolonacetat
300 mg i.m. wöchentlich
Cyclophosphamid
2 x 50 täglich
Prednison
50 mg pro die für 2 Wochen
dann 25 mg pro die
insgesamt 12 Zyklen

Nach insgesamt 12 Zyklen wird eine Bewertung des Erfolges vorgenommen.

Die möglichen Nebenwirkungen des Vinca-Alkaloids Vindesin sind schwerwiegender als bei anderen Zytostatika, insbesondere die neurotoxischen (seelische Depressionen, Parästhesien, Krämpfe und motorische Störungen) und gastrointestinalen (abdominelle Krämpfe, Appetitlosigkeit, Erbrechen, Nekrosen mit möglicher Perforation des Intestinums) Störungen. Daher sind die angegebenen 12 Zyklen auch selten vollständig durchführbar und Vindesin muß oft nach dem 4. oder 5. Zyklus aus der Therapie genommen werden.

Auch die besprochene Patientin klagte nach der 4. Infusion über Parästhesien und reduzierte motorische Fähigkeiten (Unfähigkeit, eine Tasse zu halten). Daraufhin wurde Vindesin aus dem Schema genommen. Statt dessen wurden im Abstand von 2–3 Tagen jeweils 2 Amp. Regeneresen Rückenmark gespritzt. Die Wirkung war erstaunlich. Während ohne spezifische Therapie die Rückbildung der neurotoxischen Nebenwirkungen von Vindesin etwa 6–12 Monate dauert, konnte diese Patientin bereits nach 12 Tagen wieder ihre Tasse halten. Wenige Tage später waren auch die Parästhesien verschwunden. Der gesamte Behandlungsverlauf ist in Tab. 1 dargestellt. Zu erwähnen ist noch, daß die Patientin während des früheren CMF-Schemas RN 13 zur Besserung des Allgemeinbefindens erhalten hatte. Nach dem Ende der Therapie mit RNA aus Rückenmark äußerte sie den Wunsch nach einer erneuten Therapie mit diesem RNA-Präparat. Im Sommer 1991 war hiermit eine deutliche ossäre und hepatische Remission feststellbar. Im Oktober begann eine osteolytische Metastasierung bei gleichzeitiger hepatischer Remission. Es erfolgte Radiatio im Kreuzbeinbereich und eine Fortsetzung der chemoendokrinen Therapie. Bis Ostern 1992 ging es der Patientin relativ gut. Am 21.07.1992 verstarb sie jedoch durch Herz-Kreislauf-Versagen infolge Tumorkachexie.

Nach diesen günstigen Erfahrungen mit der Hemmung neurotoxischer Nebenwirkungen von Vindesin durch RNA aus Rückenmark lag der Schluß nahe, diese RNA prophylaktisch vor Manifestation der Nebenwirkungen einzusetzen. Der Versuch wurde bei der Patientin D. K., Jahrgang 1937, unternommen. Zur Anamnese: 1982 Ablatio mammae rechts und Axilladissektion wegen histologisch gesicherten Mammakarzinoms. Postoperative Chemotherapie nach dem CMF-Schema (9 Infusionen).

1987 Thoraxwandrezidiv und Lokalrezidiv, 1988 Axillarezidiv und -revision. Endokrine Therapie mit Tamoxifen 30 mg/die. November 1991 progressive ossäre Metastasen, die zunächst endokrin mit Aminoglutethimid, später mit Chemotherapie nach dem *Kennedy-Ansfield*-Schema behandelt wurden.

Vor der 4. Infusion wurden begleitend wöchentlich 2–3 mal 2 Ampullen RNA aus Rückenmark gespritzt. Hierdurch war es möglich, das Schema komplett mit Vindesin über 12 Zyklen durchzuführen. Zwar klagte die Patientin gegen Ende der Therapie doch über Kribbeln in Händen und Füßen und eine gewisse motorische Schwäche, prüfbar am Händedruck, aber die Beschwerden machten keinen Abbruch der Therapie erforderlich.

Tab. 1: Therapieprotokoll der Patientin B. Sch.

Datum	Standardtherapie	Zusatztherapie	Befunde	Subjektive Beschwerden
07.02.91 13.02.91	Infusion Fluorouracil 500 mg Methotrexat 25 mg Vindesin 5 mg Prednison 50 mg Cyclophosphamid 2 x 50 mg/die Primobolan 300 mg i. m.		BSG 15/23 Leukoz. 7 100 Hgb. 12,0 g/dl Erythr. 4.03 Thromboz. 232 000 Diff. B (%): Segm. 40, Lymph. 56, Mono 4	Schmerzen nach Unterkieferteilresektion
20.02.91	wie 13.02.			
06.03.91 13.03.91 14.03.91	wie 13.02. aber Prednison 25 mg wie 06.03	RNA aus Rückenmark 2 Ampullen	hepatische Metastasierung und ossärer Progreß. Mehrbelegung in der unteren BWS sowie 5. Rippe li. und 4. Rippe rechts.	Haarausfall, Perücke, Paraesthesien, zunehmend Kribbeln in Händen und Füßen, Taubheitsgefühl 13.03. Tasse fällt aus der Hand.
18.03.91		2 Ampullen	Leukoz. 6 300, Erythr. 3,82 Hgb. 11,6 g/dl, Thromboz. 312 000	
20.03.91	wie 06.03. aber ohne Vindesin	2 Ampullen		
22.03.91		2 Ampullen		
26.03.91				kann Tasse wieder halten
09.04.91		2 Ampullen		
10.04.91	wie 20.03.			
11.04.91 15.04.91.		2 Ampullen RN 13 2 Ampullen RN 13		Allgemeinbefinden beeinträchtigt; wünscht RN 13
16.04.91 17.04.91	wie 20.03.		Leukoz. 9 500, Erythr. 4,5 Hgb. 14,0 g/dl, Thromboz. 281 000	
23.04.91		2 Ampullen RN 13	Tumormarker CEA 3,0 ng/ml (0–5) CA 15–3 28,2 U/ml (0–30)	Allgemeinbefinden gut
25.04.91	wie 20.03.			
26.04.91		2 Ampullen RN 13		
02.05.91	wie 20.03.			
08.05.91	wie 20.03.			
15.05.91	wie 20.03.		Lebermetastasen sonografisch nicht mehr nachweisbar	Knochenschmerzen

Die Abschlußuntersuchung am Ende der Therapie brachte allerdings ein frustrierendes Ergebnis. Mit dem Rückgang der Nebenwirkungen war keine Reduzierung des Tumorwachstums festzustellen. Die ossäre Metastasierung war progredient. Die Patientin verstarb am 14.11.1992 trotz Fortsetzung der Therapie (ohne Vindesin).

Aus den vorliegenden Daten können folgende Schlußfolgerungen gezogen werden:

1. Neurologische Störungen im Rahmen der Chemotherapie mit

dem Vinca-Alkaloid Vindesin bilden sich unter einer Therapie mit RNA aus Rückenmark innerhalb von wenigen Wochen zurück. Eine Spontanremission erstreckt sich demgegenüber über einen Zeitraum von 6–12 Monaten.

2. Die Besserung in der Befindlichkeit der Patientin erhöht die Compliance zur Therapie.
3. Die Minimierung von Nebenwirkungen mit spezifischen RNA dürfte eine Chemotherapie über 12 volle Zyklen ermöglichen. Die Auswirkungen dieser von Anfang an verbesserten Behandlungsmöglichkeiten auf das Tumorgeschehen sollten zukünftig weiter untersucht werden.

Korrespondenzadresse:
Dr. med. *G. Linneweber*, Frauenarzt, Elmshorner Str. 13, 2080 Pinneberg