Für die ärztliche Praxis

Erfahrungs heilkunde

ACTA MEDICA EMPIRICA

Sonderdruck

Gerhard Gerster

Die individuelle kausale Schmerztherapie

mit Ribonukleinsäuren (RNA)

HAUG Karl F. Haug Verlag, 69121 Heidelberg, Im Weiher 10

Gerhard Gerster

Die individuelle kausale Schmerztherapie

mit Ribonukleinsäuren (RNA)

Zusammenfassung

Die ärztliche Praxis kennt 3 Problemsymptome: Dolor, Vertigo, Tinnitus. Die Organotherapie mit RNA erlaubt in keinem der 3 Problembereiche eine symptomatische Therapie. Jedoch können durch kausale regenerative Maßnahmen Linderungen und auch Heilungen herbeigeführt werden. Voraussetzung ist in allen Fällen eine sorgfältige Suche nach der individuellen Ätiologie chronischer Schmerzzustände. Insbesondere bei Rückenschmerzen ist eine klare Abgrenzung vertebragener Schmerzzustände von Ausstrahlungsschmerzen in den Rücken vorzunehmen. Es folgt eine ausführliche Darstellung der Behandlungsmöglichkeiten mit RNA bei vertebragenen Schmerzzuständen sowie beim Morbus Sudeck.

Neurogene Krankheitsbilder können im Bereich der sensiblen Nervenbahnen sowohl durch das Symptom Anästhesie als auch durch Schmerz gekennzeichnet sein, gelegentlich auch durch das gleichzeitige Auftreten beider Symptome in verschiedenen Regionen. Eine erfolgreiche Therapie ist in der Regel dadurch gekennzeichnet, daß vor der Rückkehr der normalen Sensibilität eine Phase von Parästhesien durchlaufen wird. Dieses Phänomen unter einer erfolgreichen Therapie mit RNA wird ausführlich an 2 Fallbeispielen dargestellt. Der zweite dieser Patienten hatte im Verlauf von 30 Jahren durch mehrere Traumen der LWS (L4–S1) einen kompletten rechtsseitigen Funktionsverlust der sensiblen und motorischen Bahnen für die Fußbewegung entwickelt. Durch eine mehrjährige Intervallbehandlung mit RNA konnte ein vollständiger Rückgewinn der Sensibilität sowie der Funktion der motorischen Bahnen für Pronation und Supination erreicht werden. Zurück blieb bis dato eine Fußheberschwäche.

Schlüsselwörter

Ribonukleinsäuren (RNA), Lumbago, Morbus Sudeck, Paresen.

Abstract

Medical practice knows three problem symptoms: dolor, vertigo, tinnitus. The organotherapy with RNA does not allow for a symptomatic therapy in any of the 3 problem areas. Nevertheless, alleviation and even healing can be achieved by causal, regenerative measures. A precondition is in all cases a thorough search for the individual etiology of chronic attacks of pain. Especially in the case of backache, a clear distincion has to be made between vertebrogenic attacks of pain and referred pain in the back. A detailed presentation of the possible treatments with RNA in the case of vertebrogenic attacks of pain as well as in the case of Sudeck's disease follows.

Neurogenic clinical pictures in the area of sensory nerve paths can be characterized by the symptom anesthesia as well as by pain and sometimes even by the simultaneous occurrence of both symptoms in different regions. A successful therapy is normally characterized by the fact, that before the return of the normal sensitivity a phase of paresthesias is taking place. This phenomenon under a successful therapy with RNA is presented in detail with the help of two case reports. During thirty years, the second one of these patients had developed a complete loss of function of the sensory and motorial paths on the right-handed side for the movement of the foot due to several traumata of the lumbar spine (L4–S1). As a result of a interval treatment with RNA over several years, it has been possible to achieve a complete recovery of sensitivity as well as of the function of the motorial paths for pronation and supination. What is left until today, is a weakness of dorsiflexion of the foot.

Keywords

Ribonucleic acid (RNA), lumbago, Sudeck's disease, pareses.

Die ärztliche Praxis kennt 3 Problemsymptome: *Dolor, Vertigo, Tinnitus.* Bei keinem dieser 3 Symptome ist eine symptomatische Therapie mit Ribonukleinsäuren (RNA) möglich. Jedoch sind gute kausale Behandlungsmöglichkeiten gegeben. Zur Erkennung der Kausalitäten sind für die beiden Symptome **Tinnitus Vertigo** jeweils eigene Diagnosebogen (1 und 2 auf den folgenden Seiten) mit 12 bzw. 8 Seiten Umfang entwickelt worden, auf deren Basis eine möglichst spezifische Therapie mit RNA entwickelt werden soll.

Dokumentationsbogen 1
zur Anamnese und Diagnose bei Tinnitus

Eine Empfehlung für eine ursachennahe Behandlung von Tinnitus mit Regeneresen ist nur möglich, wenn zu folgenden Bereichen Angaben vorliegen:

- Art und Intensität des Tinnitus
- Tagesprofil und andere Modalitäten
- Begleitumstände der Entstehung des Tinnitus
- Hörminderung, Lärmanamnese, familiäre Disposition

Außerdem sind Begleiterkrankungen in folgenden Bereichen zu erfassen:

- Infektionskrankheiten
- toxische Belastungen
- Halswirbelsäule, evtl. gesamte Wirbelsäule
- Ernährung und Stoffwechsel
- neuroendokrines System inkl. Gonaden und Schilddrüse
- Herz – Kreislauf – Niere
- Entzündungen und Allergien
- andere Sinnesorgane
- Nervensystem
- Blutbild

Dokumentationsbogen 2
zur Anamnese und Diagnose bei Schwindel

Eine Empfehlung für eine ursachennahe Behandlung von Schwindel mit Regeneresen ist nur möglich, wenn zu folgenden Bereichen Angaben vorliegen:

- Art und Intensität des Schwindels
- Tagesprofil und andere Modalitäten
- Begleitumstände der Entstehung des Schwindels
- Begleitsymptome

Außerdem sind Begleiterkrankungen in folgenden Bereichen zu erfassen:

- Infektionskrankheiten
- toxische Belastungen
- Halswirbelsäule, evtl. gesamte Wirbelsäule
- Ernährung und Stoffwechsel
- neuroendokrines System inkl. Gonaden und Schilddrüse
- Herz – Kreislauf – Niere (lageabhängige Kreislaufprüfungen)
- Entzündungen und Allergien
- andere Sinnesorgane
- Nervensystem
- Blutbild

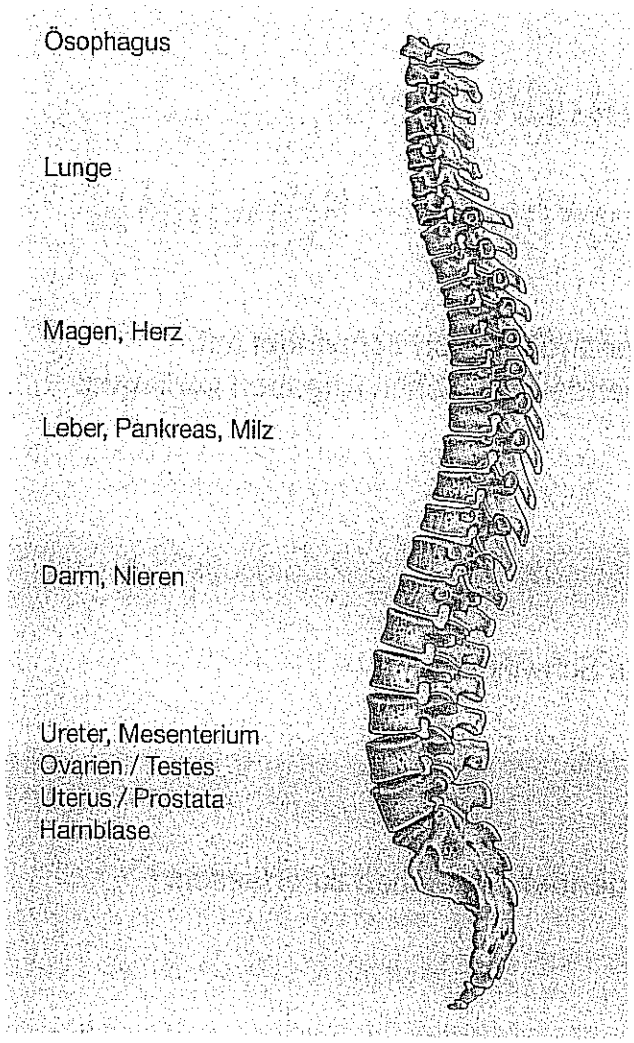

Abb. 1: Vertebragene und pseudovertebragene Schmerzlokalisation

Bei der Schmerzdiagnostik ist wegen der vielfältigen Möglichkeiten der Lokalisation ein systematischer Diagnosebogen praktisch unmöglich. Allein bei der Diagnose vertebragener und pseudovertebragener Schmerzzustände sind wegen der Schmerzprojektion pathologische Veränderungen bei einer Vielzahl von Organen des Brust- und Bauchraumes zu berücksichtigen (Abb. 1). Daher ist bei der Schmerzdiagnostik in Analogie zu Vertigo und Tinnitus die ausführliche Anamnese die beste Leitlinie für eine systematische Diagnostik.
Durch konsequente Therapie der (richtig erkannten) Organursachen ist bei adäquatem Aufwand an RNA eine wirksame Schmerztherapie durch Regeneration der pathologisch veränderten Organe möglich. Dies soll an 3 Fallbeispielen insbesondere unter dem Aspekt des adäquaten Aufwandes dargestellt werden.

Fall 1

Ein männlicher Patient (Jahrgang 1935, 180 cm, 96 kg) ist als Kraftfahrer und Monteur in einer Arzneimittelfabrik tätig. Sowohl beruflich als auch privat ist das regelmäßige Heben und Tragen schwerer Lasten an der Tagesordnung. Der Patient klagte seit Anfang 1989 über Schmerzen und Bewegungseinschränkungen vor allem bei Drehbewegungen und beim Bücken. Die Röntgenaufnahme der LWS zeigte leichte gleichmäßige degenerative Veränderungen der Bandscheiben und der Wirbelgelenke (*Diagnose:* degeneratives LWS-Syndrom mit Lumbago). Der Patient erhielt seit längerem in unregelmäßigen Abständen Massagen.

Eine **1. Behandlungsserie** mit 30 Amp. Osteochondrin S wurde vom 25.06. bis 20.07.1989 durchgeführt,
eine **2. Serie** gleicher Zusammensetzung vom 26.08. bis 13.09.1989. In beiden Serien wurden 2mal wöchentlich je 4 Ampullen injiziert.
Eine **3. Serie** folgte mit je 5 Amp. Osteochondrin S und Rückenmark vom 17.09. bis 25.09.1989. Hierbei wurden 3 x 2 Amp./Woche injiziert.

Ausgeprägte Schmerzattacken traten im Beobachtungszeitraum zu den folgenden Zeiten auf:
- am 13.08. nach Teilnahme am Seilziehen bei einem Volksfest
- am 28.08. nach einer ausgiebigen Wanderung am 26. und 27.08.
- am 13.09. nach einer Massage. Zur Kupierung wurde eine Ampulle Kortison injiziert.

Seit dem 15.09.1989 wurden keine Beschwerden mehr verzeichnet, obwohl der Patient beispielsweise bei der Obsternte mitgearbeitet hat, bei der regelmäßig schwere Kisten umzuladen sind.
Im vorliegenden Fall kamen insgesamt 65 Amp. Osteochondrin S und 5 Amp. Rückenmark in einem Zeitraum von 12 Wochen zur Anwendung. Derart hohe Gesamtdosen sind für solche mittelschweren Fälle ungewöhnlich. Sie wurden deswegen eingesetzt, weil der Patient seine intensive körperliche Betätigung weder beruflich noch in der Freizeit einschränken wollte (siehe z.B. Seilziehen). Hervorzuheben ist, daß der Patient bereits vor der letzten Behandlungsserie beschwerdefrei war. Daraus kann geschlossen werden, daß mit hoher Wahrscheinlichkeit auch geringere Gesamtmengen von Osteochondrin S ausreichend gewesen wären.

Fall 2

Bei einer 35jährigen Patientin wurde am 03.09.1991 ein mäßiggradiger Bandscheibenprolaps im Segment L4/5 diagnostiziert (CT: rechts mediolateral, 3,9 mm tief, mit Kontakt zur Wurzel L5 ohne Wurzelverlagerung). Klinisch dominierte ein ziehender Schmerz ins rechte Bein mit Taubheitsgefühl, wodurch das rechte Bein beim Laufen einknickt. Nachts Probleme beim Liegen und Rückenschmerzen. Im Oktober/November 1991 wurde eine erste Serie mit Regeneresen gemäß Tabelle 1 durchgeführt.

In der 3. Behandlungswoche verspürte die Patientin ein starkes Kribbeln am ganzen Körper, nach 4 Wochen war die Patientin fast beschwerdefrei. Völlige Beschwerde-

Tabelle 1: Therapie mit Regeneresen bei einem Fall von Bandscheibenprolaps im Segment L4/5 (Fall 2, Jahrgang 1956, weiblich)

Serie 1:	**14.10.–15.11.1991**
	20 Amp. Osteochondrin S
	je 5 Amp. Bindegewebe, Rückenmark
Serie 2:	**27.07.–09.09.1992**
	27 Amp. Osteochondrin S
	7 Amp. Rückenmark
	6 Amp. Bindegewebe
Serie 3:	**April 1994**
	15 Amp. Osteochondrin S
	5 Amp. Osteoblasten
	4 Amp. Bindegewebe
	je 2 Amp. Hypothalamus, Hypophyse total fem., Schilddrüse

freiheit war nach 6 Wochen erreicht. In einem erneuten CT im Juli 1992 war allerdings keine Veränderung der meßbaren Befunde erkennbar. Zu diesem Zeitpunkt setzten bei der Patientin erneut Beschwerden im Sinne eines Wurzelreizsyndroms ein.

Daher wurde im Herbst 1992 eine zweite, etwas erweiterte Serie durchgeführt. Auch diesmal setzte die Wirkung zunächst mit dem bereits beschriebenen Kribbeln ein. Nach 6 Wochen war die Patientin erneut beschwerdefrei.

Eine weitere CT-Kontrolle im Juli 1993 ergab diesmal keinen Nachweis eines Bandscheibenprolaps. Zusätzlich hatte sich die Knochendichte der Patientin auf Werte im **oberen** alters- und geschlechtsbezogenen Bereich erhöht, während sie im Dezember 1991 noch im unteren Bereich lagen. Zur Rezidivprophylaxe wurde im April 1994 eine dritte Serie mit Regeneresen gemäß Tabelle 1 durchgeführt.

Die Tatsache, daß Patientin 2 trotz objektiv fortbestehender organischer Veränderungen bereits nach 1 Serie für ein halbes Jahr beschwerdefrei wurde, ist ein Indiz dafür, daß das Vorgehen bei Patient 1 nicht überzogen war. In beiden Fällen konnte erst nach 70 Amp. Regeneresen eine objektiv faßbare Heilung mit Langzeitwirkung erzielt werden. Beschwerdefreiheit und Heilung sind demnach unterschiedliche Therapieziele, die daher auch nur mit unterschiedlich hohem Aufwand erreichbar sind.

Fall 3

Eine Frau im Alter von 49 Jahren stolperte am 23.06.1992 in ihrem Garten und fiel hin. Bei diesem Sturz zog sie sich einen Armbruch zu, bei dem Elle und Speiche direkt oberhalb des Handgelenks gebrochen waren. Sie wurde im Krankenhaus in der Ambulanz mit einem Gipsverband versorgt, den sie für ca. 7 Wochen bis zum 18.08.1992 trug. Schon unmittelbar nach der Entfernung des Gipsverbandes bemerkte die Patientin relativ starke Schmerzen an der ehemaligen Bruchstelle. Untersuchungen über die Ursache der Schmerzen ergaben die Diagnose Morbus Sudeck.

Kurz zusammengefaßt wird der Morbus Sudeck als lokale Dystrophie von Bindegewebe und Gefäßsystem aufgrund lokaler oder zentraler Fehlsteuerungen des vegetativen Nervensystems interpretiert. Die Patientin kam erstmalig am 19.10.1992 in die Praxis des Kollegen *Wünsch* und hatte stärkste Schmerzen in der linken Hand und im Unterarm [1].

Der erkrankte Bereich war stark ödematös, bläulich verfärbt und glänzend. Die Patientin war nicht in der Lage, irgendetwas in der Hand zu halten oder zu tragen und hatte einen permanenten Schmerz in dem betroffenen Bereich. Auch psychisch war die Patientin stark angegriffen. Sie hatte kurz vor ihrem Sturz ihre Arbeitsstelle gewechselt und arbeitete normalerweise halbe Tage in einem Einzelhandelsgeschäft. Inzwischen hatte ihr Ehemann durch einen Konkurs des Arbeitgebers seine Arbeit verloren, wodurch finanzielle Schwierigkeiten aufgetreten waren.

Diese ungünstige persönliche und medizinische Prognose verstärkte sicherlich die vegetative Dysregulation. Es wurden folgende Regeneresen eingesetzt:

je 4 Amp.	Bindegewebe, Nebenniere, Osteoblasten, Zwischenhirn
je 3 Amp.	Hypophyse total, Gefäßwand
2 Amp.	Schilddrüse
1 Amp.	Nebenschilddrüse

Zur oralen Therapie wurden der Patientin Traumeel Tropfen, Osteoheel, Galiumheel, Aesculus compositum, Cimicifuga und Rhododendronil verabreicht. Die Regeneresen wurden in der Zeit vom 30.10. bis zum 17.11.1992 injiziert. Zu Beginn der Behandlung wurde die Patientin gebeten, über den weiteren Verlauf der Erkrankung und der Therapie chronologisch ein Tagebuch zu führen.

Sinngemäß können folgende Befunde und Tagebucheinträge wiedergegeben werden:

06.11.1992: Deutliche Schmerzabnahme.

10.11.1992: Erneut leichte Schmerzzunahme, Normalisierung der Hautfarbe, Rückgang der lokalen Hyperthermie.

13.11.1992: Rückgang der Schmerzen, verbesserter Allgemeinzustand, Kraftzunahme in der linken Hand. Bei Bewegung aber noch zeitweilig stechender Schmerz. Kälteempfindlichkeit noch vorhanden.

22.11.1992: Weitere Kraftzunahme und Nachlassen der Schmerzen unter Bewegung.

29.11.1992: Weitere Kraftzunahme bei noch vorhandener Kälteempfindlichkeit der Hand.

12.12.1992: Fast völlige Schmerzfreiheit, nur noch geringe Restbeschwerden. Die Patientin wird ab Januar 1993 wieder arbeitsfähig sein.

Da beim Morbus Sudeck je nach Stadium unterschiedliche Organveränderungen dominieren, sollte das hier benutzte Schema nur mit individueller Variation bei anderen Patien-



Abb. 2: Bedeutung einzelner Sorten von Regeneresen beim Morbus Sudeck

ten eingesetzt werden. Als grobe Leitlinie kann gelten, daß im Normalfall die Bedeutung der Behandlung der Fraktur selbst (mit Regeneresen Osteoblasten) abnimmt und demgegenüber die Behandlung der Dystrophie von Bindegewebe und Gefäßen zunimmt (s. Abb. 2).

Problematischer sind die Fälle, bei denen die Schmerzen primär neurogen bedingt sind, da die Nervenzellen selbst nur eine begrenzte Regenerationsfähigkeit besitzen. Seit der sogenannte *nerv growth factor* bekannt ist, wird die Möglichkeit einer Nervenregeneration erfreulicherweise nicht mehr generell verneint. Zur nervenregenerierenden Wirkung von RNA liegen darüber hinaus Untersuchungen von *Batkin* an Karpfen mit durchtrenntem Rückenmark vor [2] und von *Razumova* an Ratten mit durchtrennten Ischiassträngen [3, 4].

Die therapeutische Anwendung soll zunächst an einem Fall aus der Praxis eines Kollegen in Freudenstadt dargestellt werden [5].

Fall 4

Eine 1932 geborene Patientin stürzte 1990 mit dem Kopf an die Bettkante und erlitt dabei eine Luxationsfraktur der HWK 6/7 mit motorisch kompletter Lähmung ab C8 inkl. Blasen- und Mastdarmlähmung und sensiblen Ausfällen ab Th2. Die Patientin sitzt daher seit diesem Unfall im Rollstuhl und ist voll pflegebedürftig (eigene Angehörige und Sozialstation).

Die Patientin aus dem Rheintal kam im Oktober 1996 mit ihrer Schwester für 1 Woche nach Freudenstadt zur Erholung und suchte dabei auch die Praxis von Dr. *Weiler* auf, da sie eine biologische Behandlung wünschte. In dieser Behandlungswoche wurden 10 Ampullen Regeneresen aus der 1. Serie gemäß Tabelle 2 gespritzt (täglich 2 Ampullen). Zusätzlich wurden 12 Sitzungen mit Magnetfeldtherapie in Verbindung mit ionisiertem medizinischen Sauerstoff durchgeführt. Die Weiterbehandlung mit der ersten Serie übernahm zu Hause eine Krankenschwester der örtlichen Sozialstation. Auf diese Weise wurden auch die Serien 2 und 3 gemäß Tabelle 2 durchgeführt.

Eine Rücksprache mit der Patientin am 12.02.1997 ergab folgendes Zwischenergebnis: Die Patientin spürt wieder ihre Beine. Sie spürt wieder Schmerz. Die Beweglichkeit hat sich deutlich gebessert, und der Pflegeaufwand ist wesentlich gesunken. Diese Besserungen waren so eindeutig, daß der Hausarzt ab Oktober 1997 eine weitere Serie (Serie 4, Zusammenstellung wie Serie 2) durchführen wird. Zu Beginn der Behandlung hatte er sich demgegenüber noch strikt geweigert, die in Freudenstadt begonnene Serie 1 zu beenden.

Tabelle 2: Therapie mit Regeneresen bei einem Fall von Tetraplegie nach Luxationsfraktur HWK 6/7 (Fall 4, Jahrgang 1932, weiblich)

Serie 1:	**Oktober 1996**	
		10 Amp. Rückenmark
		6 Amp. Wirbel
	je	3 Amp. Dickdarm, Harnblase, Nebenniere
		2 Amp. Schilddrüse
		1 Amp. Nebenschilddrüse
Serie 2:	**November/Dezember 1996**	
	je	10 Amp. RN 13, Rückenmark
	je	3 Amp. Dickdarm, Harnblase, Nebenniere
		1 Amp. Nebenschilddrüse
Serie 3:	**Januar/Februar 1997**	
		identisch mit Serie 2

Fall 5

Ein männlicher Patient, Jahrgang 1945, erlitt 1965 bei der Bundeswehr einen Sportunfall mit vorübergehender Querschnittlähmung aber nachfolgender Spontanheilung. Während des Studiums traten 1968 erneut ischialgiforme Beschwerden auf.

Am 20.11.1994 kam es zu einer akuten Lumboischialgie. Das CT ergab rechts eine flache mediolaterale Diskusprotrusion bei LWK 4/5 mit mäßigen, begleitenden Kantenausziehungen. Klinisch stand die Peronäusplegie rechts im Vordergrund. Die Schmerzsymptomatik war absolut unspezifisch und konzentrierte sich auf den rechtsseitigen Glutäalbereich. Daher wurde zusätzlich eine lumbale Myelographie sowie ein Myelo-CT durchgeführt. Diese Untersuchungen ergaben einen kompletten Abbruch der Nervenwurzel L5. Der Wurzelkanal L5 schien knöchern eingeengt. Daher wurde eine Dekompressionsoperation durchgeführt. Nach Entfernen des Diskusprolapses und dem Abtragen spondylotischer Randzacken wurde eine völlige Dekompression der nervalen Strukturen erreicht. Die unklare Schmerzsymptomatik und die Peronäuslähmung blieben jedoch postoperativ unverändert. Da im Vorfeld auch eine Zellzahlerhöhung im Liquor festgestellt worden war, war antibiotisch behandelt worden, was den Zustand aber auch nicht verändern konnte.

Es ergab sich somit folgender Ausgangszustand für die Therapie mit Regeneresen: Hochgradige Parese der Fuß- und Zehenhebung rechts, wobei neben der Wurzel L5 auch die Wurzel L4 (PSR-Abschwächung) und S1 (Zehensenkung) betroffen waren. Für die Leitungsbahnen zu den betroffenen Muskeln waren keine eindeutigen Hinweise für Reinnervationsprozesse vorhanden. Dieser Zustand war bei Beginn der Therapie mit Regeneresen im Juni 1995 unverändert. Der gesamte Ablauf der mehr als 2jährigen Therapie ist in Tabelle 3 enthalten. Die wesentlichen Stationen der Besserung lassen sich folgendermaßen zusammenfassen:

Bis Anfang 1996 waren zunächst nur Änderungen der Sensiblität mit rezidivierenden Parästhesien zu verzeichnen. Eine erste Änderung der motorischen Fähigkeiten erfolgte nach der ersten Infusion im Juni 1996. Die weiteren Änderungen wurden von dem Patienten folgendermaßen beschrieben.

16.08.1996: *Der bisher beobachtete Fortschritt bei Supination und Pronation geht weiter. Am deutlichsten reagiert das Nagelwachstum. Die vorher noch etwas rauhe und grau wirkende Nageloberfläche ist jetzt auf 3–4 mm glatt und rosig nachgewachsen, wie bei den anderen Nägeln. Unveränderte Befunde beim Fußheber.*

08.08.1997: *Seit dem letzten Zwischenbericht vom 16. 08. 1996 sind die Verhältnisse im wesentlichen unverändert geblieben. Vielleicht ist die Kraft bei Supination und Pronation doch noch etwas gewachsen, so daß der Fuß eine bessere seitliche Führung aufweist. Unverändert ist der komplette Ausfall des Fußhebers. Dies ist nach Ablauf von fast 3 Jahren sicherlich als bleibender Schaden zu akzeptieren.*

Trotz der Behinderung ließ sich im Verlauf der letzten 10 Monate durch konsequentes Lauftraining mit geschienten Schuhen der Funktionszustand deutlich verbessern. Während zu Beginn dieser Trainingsphase in den kompensatorisch benutzten Muskelgruppen häufg Krämpfe auftraten, hat sich das Bewegungsmuster zunehmend harmonisiert. Inzwischen sind Laufstrecken von 10 Kilometern ohne Pause wieder möglich. Auch hinsichtlich des normalen Gangs hat das Lauftraining eine Harmonisierung des Bewegungsablaufs bewirkt. Inzwischen ist der Gang mit geschienten Schuhen unauffällig.

Tabelle 3: Therapie mit Regeneresen nach komplettem Abbruch der Nervenwurzel L5 (Fall 5, Jahrgang 1945, männlich)

Therapie-beginn	Art und Menge	Applikation
08.08.1995	je 10 Amp. RN 13, Rückenmark	2 x 2 Amp. pro Woche i.m.
24.11.1995	je 18 Amp. Muskulatur, Rückenmark	2 x 2 Amp. pro Woche i.m.
08.01.1996	je 20 Amp. Muskulatur, Rückenmark	2 x 2 Amp. pro Woche i.m.
14.03.1996	je 15 Amp. Muskulatur, Rückenmark	2 x 2 Amp. pro Woche i.m.
06.05.1996	je 14 Amp. Muskulatur, Rückenmark	2 x 2 Amp. pro Woche i.m.
26.06.1996	*30 Amp. Rückenmark* *je 15 Amp. Muskulatur, RN 13*	*3 Infusionen mit jeweils* *10 Rückenmark, 5 RN 13, 5 Muskulatur*
16.07.1996	je 20 Amp. Muskulatur, Rückenmark	2 x 2 Amp. pro Woche i.m.
19.09.1996	*30 Amp. Rückenmark* *je 15 Amp. Muskulatur, RN 13*	*3 Infusionen mit jeweils* *10 Rückenmark, 5 RN 13, 5 Muskulatur*
16.10.1996	je 12 Amp. Muskulatur, Rückenmark	2 x 2 Amp. pro Woche i.m.
27.11.1996	*30 Amp. Rückenmark* *je 15 Amp. Muskulatur, RN 13*	*3 Infusionen mit jeweils* *10 Rückenmark, 5 RN 13, 5 Muskulatur*
17.12.1996	je 12 Amp. Muskulatur, Rückenmark	2 x 2 Amp. pro Woche i.m.
12.02.1997	*39 Amp. Rückenmark* *21 Amp. Muskulatur*	*3 Infusionen mit jeweils* *13 Rückenmark, 7 Muskulatur*
17.03.1997	je 12 Amp. Muskulatur, Rückenmark	2 x 2 Amp. pro Woche i.m.
06.05.1997	*39 Amp. Rückenmark* *21 Amp. Muskulatur*	*3 Infusionen mit jeweils* *13 Rückenmark, 7 Muskulatur*

Die geschilderten Verläufe bei den Patienten 4 und 5 wie auch bei hier nicht vorgestellten Patienten zeigen, daß die Therapie von Funktionsverlusten bei sensiblen Nervenbahnen mit RNA zunächst immer über eine Phase von Parästhesien verläuft. Erst bei Stabilisierung der Nervenfunktion und dadurch möglicher Adaption der Schwellenregulation im limbischen System wird eine normale Sensibilität erreicht.

Die dargestellten Fälle zeigen auch, daß der Behandlungsaufwand mehrere Jahre nach dem Trauma starkt erhöht ist. Dies wurde bereits in einer früheren Publikation dargestellt [6]. Bei frühestmöglichem Behandlungsbeginn ist der Aufwand demgegenüber wesentlich niedriger.

Literatur

[1] *Wünsch, U.:* Ausgewählte Kasuistiken. In: Fortbildungsseminare Regeneresen 1993, S. 101–108; Eigenverlag des Laboratorium Dyckerhoff, Köln 1994.

[2] *Batkin:* Proc. Natl. Acad. Sci. 56 (1966) 1689–1691.

[3] *Razumova:* Patol. Fiziol. Eksp. Ter. 14 (1970) 76–78.

[4] *Razumova:* Patol. Fiziol. Eksp. Ter. 14 (1970) 78–79.

[2–4] referiert in: *S. Becker, S. Schühlein* und *W. Meyer:* Ribonukleinsäuren – Theorie und Therapie. Journal für Orthomolekulare Medizin 3 (1995) 113–136.

[5] *Weiler, H.-J.:* Kasuistische Beiträge; in: *G. Gerster* (Hrsg.): Expertengespräch 1997 über Regeneresen. S. Ralf Reglin Verlag, Köln (1997) 50-56.

[6] *Schettler, G., Gerster, G.:* Behandlung einer fortgeschrittenen neuralen Muskelatrophie mit Ribonukleinsäuren – eine Kasuistik. Journal für Orthomolekulare Medizin 3 (1995) 146–153.

Korrespondenzadresse:
Dr. rer. nat. *Gerhard Gerster*
von-Humboldt-Straße 127, D-50259 Pulheim

DYCKERHOFF PROF. DR. H.

REGENERESEN®

Fortbildungsseminare

Regelmäßige Fortbildungstermine:

April	Hofheim/Taunus	September	Meerane/Sachsen
Mai	Köln	Oktober	Berlin
Juni	München	November	Hamburg

sowie im Kongreßprogramm der Fortbildungen des ZÄN in Freudenstadt und der Medizinischen Woche in Baden-Baden.

Bitte fordern Sie das aktuelle Seminarprogramm an unter Fax-Nr.: 0221/ 95 74 37 45

Laboratorium Prof. Dr. H. Dyckerhoff GmbH & Co
Robert-Perthel-Straße 49 · D-50739 Köln