Cerebrales cavernöses Hämangiom mit zunehmender Erblindung

Diagnostik, Verlauf und Therapie mit Regeneresen® und Vitamin-C

Detlev G.S. Thilo-Körner

Einleitung

„The essence of science lies not in discovering facts, but in discovering new ways of thinking about them"
W.L. BRAGG: History of Science [1951]

Es wird über Aspekte des diagnostischen und therapeutischen Verlaufes (2/96 - 5/97) einer 34-jährigen Patientin berichtet, die an einem unklaren Hirntumor erkrankte und 9/96 dann wegen zunehmender Visusverschlechterung rechts und Erblindung im linken Auge doch noch operiert wurde. Postoperativ wurde der Sehkraftverbesserung im linken Auge keine und der des rechten Auges eine von ca. 60% eingeräumt.

Die differentialdiagnostischen Überlegungen über die Ätiologie des gesamten Krankheitsverlaufes sowie der möglicherweise noch zu entwickelnden Therapien sind nicht abgeschlossen. Da anderweitig als „Therapie" eine abwartende Haltung und weitere Kontrollen angesetzt waren, mußte es daher erlaubt sein, andersgeartete und hoffentlich weiterführende Therapien zu entwickeln, um hier doch eine Wende des scheinbar schicksalhaft sich entwickelnden Verlaufes zu erreichen.

Es wird ausdrücklich festgehalten und dankbar vermerkt, daß die Krankenkasse auf Antrag die Regeneresen®-Therapie bis jetzt übernommen hat. Nach

Erkundigungen der Krankenkasse gibt es keine Therapie, die dem Sehnerv hätte helfen können.

Anamnese:
Aus der Vorgeschichte war bekannt, daß die 34 Jahre alte Architektin wegen im Hinterkopf sich lokalisierender Ohrgeräusche einer HNO-Untersuchung unterzog (9/95). Durch eine NMR-Untersuchung wurde dann eine suprasellär Raumforderung festgestellt. 11/95 war der Tinnitus für die Patientin nicht mehr feststellbar. In den nachfolgenden Untersuchungen konnte eine sekundäre Nebennierenrindeninsuffizienz, Hypothyreose, pathologische Gonadotropinsekretion, Insulinhypoglykämietest oder Wachstumshormone nach GRF-Stimulation ausgeschlossen werden. Zweifache Kontrollen der Serumprolaktinkonzentration (86 bzw. 152 µg/l; Norm < 500) lagen im Normbereich. Zwischen 11/95 und 5/96 konnte durch NMR-Untersuchung keine Größenzunahme des ca. 1 cm großen suprasellären Prozesses im Bereich des mehr linken Chiasma opticum festgestellt werden. Nach Kontrastmittelgabe ergab sich eine kleinfleckige diskrete Anfärbung, die für eine Gefäßmißbildung sprechen könnte. Das Computertomogramm zeigte keine pathologischen Verkalkungen. Die cerebrale Angiographie ergab ein regelrechtes Gefäßbild ohne Auffälligkeiten im suprasellären Bereich, wobei die Abgrenzung zum linken Sehnerv nicht möglich war. Die Liquoruntersuchung (1/96) war normal. Daher könnte es sich um ein sehr seltenes cavernöses Hämangiom handeln.

Bei den auswärtigen Untersuchungen gab sie eine zehnjährige Anorexie (158 cm; 33 kg) mit sich entwickelnder Amenorrhoe an.

In der nächsten auswärtigen Kontrolle (5/96) bestand unverändertes Sehvermögen. Kopfschmerzen wurden nicht angegeben. Der kombinierte Stimulationstest mit ACTH, TRH und LRH ergaben keine Anzeichen der sekundären Nebennierenrindeninsuffizienz. Der Visus wurde rechts mit 1,0 und links 0,8 festgestellt bei unveränderten Gesichtsfeldaußengrenzen. Die Kontroll-NMR-Untersuchung zeigte keine Veränderungen gegenüber den Vorbefunden. Eine Abgrenzung zum linken Sehnerv war weiterhin nicht eindeutig möglich.

Da bei einer Resektion eine Sehverschlechterung zu befürchten wäre und Cavernome oft nicht an Größe zunehmen, wurde eine abwartende Haltung, eine NMR-Untersuchung alle 1-1,5 Jahre und eine Augenkontrolle

alle 6 Monate vorgeschlagen. Eine Operationsindikation bestünde nur bei akuter Einblutung.

Wegen zunehmender Sehverschlechterung, besonders des linken Auges, wurde eine Operation doch durchgeführt (9/96). Nach der Operation wird wegen der morphologischen Schädigung des linken Sehnervs von einer fraglichen Prognose ausgegangen. Rechts sei mit voller Wiederherstellung zu rechnen.

Einige Angaben, die mir die Patientin bei der ersten Konsultation vortrug, werden in Abb.1. aufgeführt:

fühle mich krank ohne Ursache
Depression - Eßstörung
„werde nicht geliebt, bin nichts wert"
Heißhunger auf Süßes
häufig Kopfschmerzen
Müdigkeit/-Anfälle
Ohrensausen; juckende Augen
Infektanfälligkeit
Hautpilz; Vaginal-Darm ['94,'95,'96]
„Pilze hat jeder, damit muß man leben"
Hautjucken/Quaddeln
seit 3-6 Mo. verträgt sie nichts mehr
bes. auffällig Milch - früher sehr gern
Milch, Obst massivste Blähungen
vertrage schlecht: Joghurt, Buttermilch,
rohes Gemüse, Karotten, Bohnen,
Bananen, Äpfel, Weißmehl, Süßes
trinke keinen Alkohol
seit 9/95 - 6x Antibiotika - Harnwegsinfekt
„Es wird alles auf die Psyche geschoben"

Abb. 1: Anamnestische Angaben bei der ersten Konsultation (2/96).

Bei der ersten Untersuchung ergaben sich folgende Befunde: stark trockene Haut, rote Flecken besonders im Hals- und vorderen Thoraxbereich, Zunge okker-braun belegt, kein tastbarer pathologischer Befund im Bereich der Schilddrüse, und hörbarer im Bereich des Herzens und der Lunge bds.; deutlicher Meteorismus im Oberbauch, Leber/Galle/Milz/Nieren-Region nicht

vergrößert oder druck- bzw. klopfdolent; Wirbelsäule kein grob erkennbarer pathologischer Befund; kein direkter Hinweis für eine Onychomykose, jedoch Zehennagel I° bds. bräunlich verfärbt; Rima ani gerötet; 47 kg; 158 cm; BMI < 20

Operationsbefund:
Solider suprasellärer Tumor median bis links-lateral bis Recessus infundibularis 3.Ventrikel reichend; Tumorinfiltration N.opticus links und lateraler Chiasmawinkel links. Größe 1,5 x 2,5 cm.

Histologie:
Sie wurde als vorwiegend kavernöses, gering auch kapilläres Hämangiom mit Sklerosierung, expansives Wachstum in das Chiasma und kein Anhalt für Malignität bewertet. Eine erneut erbetene Durchsicht der Präparate 8 Monate später ergibt keinen neuen Aspekt, obwohl ein nervaler Tumor differentialdiagnostisch in Betracht kommen könnte.

Augenärztliche Untersuchungen:
9/96:
geringgradige Papillenabblassung rechts, Makula rechts o.B.. Linke Papille deutlich atrophisch. Visus RA 1; LA 0,8; tensio bds. 14 mmHg; Gesichtsfeldeinschränkungen temporal im oberen Bereich links und nasal rechts.
10/96:
Myopie bds.; Astigmatismus, RA: leichte Papillenatrophie mit noch deutlich vorhandenem neuroretinalem Randsaum. LA: Amaurosis bei vollständiger Papillenatrophie, erhaltene konsensuelle Lichtreaktion ohne erkennbaren neuroretinalen Randsaum. Visus: RA: 0,5; LA: nulla lux; tensio 16 mmHg bds.
2/97:
LA: Amaurose ; Keratoconjunctivitis vitis sicca, Opticusatrophie
18.4.97:
LA: Amaurose; Keratoconjunctivitis sicca; Myopie; Astigmatismus; Funduskopie o.B.; li Opticusatrophie.

Regeneresen®-Therapie:
Da immer wieder erstaunlichste Erfolge mit der Regeneresen®-Therapie berichtet und selbst bei Patienten u.a. mit Apoplex und cerebralen Hirnblutungen mit entsprechenden Paresen erlebt worden sind, aus Grundlagenuntersuchungen bekannt ist, daß Nervengewebe regenerierbar erscheint,

wurde diese Therapieform gegen den therapeutischen Nihilismus erwogen und dann eingesetzt. Sollte durch diese Therapie die eventuelle Herstellung der Sehkraft oder zumindest eines Teiles erreicht werden, wäre damit folgendes erreicht:

1) Die Patientin wäre psychisch in einem stabilen Zustand
2) sie wäre arbeitsfähig
3) es würden Folgekosten für Betreuung, Sozialausgaben, Rehabilitationsmaßnahmen eingespart und vermieden werden.

Es wurde nach Absprache mit der medizinischen Abteilung des Laboratorium Dyckerhoff folgende Therapie eingesetzt: RN 13 und N. opticus als i.m. Injektionen in der Zeit zwischen 18.12.96 - 4.2.97 alle 3 - 4 Tage und in einer weiteren Serie zwischen 11. - 27.2.97 i.m. verabreicht. Sie wurden ohne Nebenwirkungen und/oder Komplikationen vertragen.

Auf Grund der Serumanalysen und des dabei festgestellten extrem niedrigen Vitamin-C-Serumspiegels wurde eine 30 g-Vitamin-C-Infusionsbehandlung in den folgenden Zeiträumen mit durchgeführt: Zwischen dem 18.12.96 und 4.2.97 jeden 3.- 4.Tag, 5. - 11.2.97 täglich und zwischen 13. - 27.2.97 (n = 7) alle 2 - 3 Tage.

Umwelttoxische Analyse:
Um eine umwelttoxische Belastung auszuschließen, wurden verschiedene orientierende Serum- und Urinuntersuchungen durchgeführt (Abb. 2). Da es sich um externe Giftstoffe handelt, wird entsprechend dem amerikanischen Standard von einer möglichst Null-Konzentration ausgegangen.

Im Verlauf ist eine wesentliche Veränderung der Serumkonzentration von Hexachlorbenzol (HCB) nicht erkennbar, so daß von einer nicht allzugroßen Speicherung ausgegangen werden kann. Alpha-Hexachlorbenzol (α-HCH) ist nur am Anfang einmal und bei Nachkontrolle (9.12.96) nicht mehr nachweisbar. Auffallend ist die ständige Wiederkehr und wechselnden Serumkonzentrationen von β-Hexachlorbenzol (β-HCH). Lindan (γ-Hexachlorbenzol; γ-HCH) war bei zwei Kontrollen nicht nachweisbar, so daß auf weitere Kontrollen aus Kostengründen vorerst verzichtet wurde. Auffällig ist die anfänglich nicht meßbare Serumkonzentration von Pentachlorphenol (PCP), die dann im Verlauf deutlich ansteigt. Weitere Kontrollen stehen noch aus. Die Pestzide p,p-DDE und p,p-DDT bewegen sich im Verlauf im unteren Konzentrationensbereich und wurden vorerst nicht weiter bestimmt.

Umwelt-Analyse [µg/l]

Ga., B. 34 J., w.	19.2	4.6	9.12.	23.12.	10.1.	10.2.	6.3.	14.4.
HGB	0,80	0,70	0,80		0,70	0,50		
α-HCH	0,03		<0,01					
β-HCH	0,80	0,03	0,80	1,02	0,06	<0,03	0,18	0,12
Lindan	<0,015		<0,015					
PCP	<0,1		1,10			1,60		
PCB	1,83		4,92		4,67	3,54		
DDE			0,99		0,85	0,61		
DDT			0,07		0,05	<0,05		

Abb. 2: Umwelt-Analyse (Serum). HCB = Hexachlorbenzol; α-HCH = alpha-Hexachlorbenzol; β-HCH = beta-Hexachlorbenzol; γ-HCH = gamma-Hexachlorbenzol =Lindan; PCP = Pentachlorphenol; PCB ges. = gesamte polychlorierte Biphenyle (Nr. 28,52,101,138,152,180); Pestizide p,p-DDE und p,p-DDT. Alle Angaben µg/L

Hausstaubanalyse
1/97 - [mg/kg]

n = 26 negativ

Permethrin: 51,9
Lindan: 0,1
Formaldehyd: 22

Teppich: 3x4 m
Permethrin: 42,5

Urin:
Pyrethroid-Metabolit #2:
0,7 µg/l

Abb. 3: Umwelttoxische Hausstaub-, Teppich-Analyse und *Pyrethroid*-Urinaussscheidung

Die polychlorierten Biphenyle (PCB Nr. 28,52,101,138,153,180), anfänglich in „niedriger" Konzentration nachweisbar, steigen im Verlauf an. Auch hier wurden vorerst keine weiteren Kontrollen durchgeführt.

Im Rahmen einer Stufendiagnostik wurde dann nach weiteren möglichen umwelttoxischen Belastungen durch den Wohnbereich gesucht (Abb. 3). Leider wurde nicht gleich bei der ersten Untersuchung - aus Kostengründen - diese durchgeführt, um die anfängliche Belastung vor Therapie und vor der Operation abschätzen und Entlastung des Organismus im Zeitverlauf darstellen zu können.

Die hohe Konzentration von Permethrin fand seinen Grund in u.a. einem 3 x 4 m großen Berberteppich, wie die isolierte Nachkontrolle zeigte. Nach Bekanntwerden dieses Ergebnisses wurde der Teppich sofort entfernt (17.2.97). Die Urinuntersuchung (13.1.97) zeigte eine nachweisbare Pyrethroidausscheidung des Metaboliten Nr. 2 (m-PBA) bei nicht meßbarer Ausscheidung des Metaboliten Nr.1 (Cl2CA) und Nr. 3 (BR2CA). In der Nachkontrolle (4/97), die erst am 30.5.97 eintraf zeigte sich leider, daß im Hausstaub noch immer 36,1 mg/kg Permethrin enthalten ist, während das Formaldehyd auf 13 mg/kg abgefallen war. β-HCH und γ-HCH waren unterhalb der Nachweisgrenze.

Insektizide -Pyrethroide
„unspezifische" Symptome

Augenbrennen
Asthma
Blutungsneigung
Durchblutungsstörungen
Erschöpfung
Hautveränderungen
Herzjagen, -beklemmung
Herzrhythmusstörung
Muskel-, Gelenk - Schmerzen
zuckende Muskulatur
Magen-Darm-Symptome
Ohrgeräusche - Schwindel
Schwächegefühle
Taubheitsgefühle
Unsicherheit Laufen
Übelkeit
Zentralnervensystem
Zittern (Natriumkanäle)

Abb. 4: „unspezifische" Symptome bei Pyrethroid-Belastung/Intoxikation

Vergleicht man einige der „unspezifischen" Symptome, die durch Pyrethroide induziert werden können (Abb. 4), muß von einer weiter bestehenden toxischen Belastung auf den Gesamtorganismus ausgegangen werden.

Weitere Analysen:

Immunglobuline:
Auffällig waren die anfänglich deutlich veränderten Immunglobulinwerte (Abb. 5). Während das IgA bis vor der Operation noch im Normbereich lag, das IgM immer im Normbereich meßbar war, zeigte sich eine deutliche IgG-Synthesereduzierung. Erstmalig konnten am 13.3.97 diese Werte normalisiert werden, obwohl der pathophysiologische Zusammenhang noch nicht erklärt werden kann. Damit zeigt sich, daß es sich hier nicht um eine angeborene Störung sondern wahrscheinlich um eine Synthesehemmung handeln muß.

Ga., B., 34 J. w.	IgA	IgG	IgM	IgE
19.2.1996	90	463	109	5
4.6.	86	445		5
9.12.	64	557		5
10.1.97	56	457	118	<5
10.2.	58	568		5
24.2.	56	548	148	5
27.2.	48	623		5
6.3.	52	648		<5
13.3.	253	1206		
14.4.	52	694	167	7
14.5.	93	659		
26.5.	94	682		
normal[mg/dl]	70-400	700-1600	40-230	0-100 U/l

Abb. 5: Immunglobuline A, G, M, E; Serumkonzentrationen

Auffällig ist das immer erniedrigte IgE mit seinen Beziehungen zu Schleimhäuten und Haut. Auch hier ist von einer Synthesehemmung auszugehen, da z.B. IgE am 10.1.97 und 6.3.97 nicht meßbar war.

Komplementsystem:
Auffallend ist die deutliche Aktivierung des Komplementsystems mit erhöhtem Nachweis von C1q (Abb.6). Erstmalig bestimmt am 9.12. lag es mit 184 µg/ml (Norm < 45µg/ml) erhöht nachweisbar und stieg dann auf über 400 µg/ml an. Im weiteren Verlauf kam es zu einer zunehmenden Absenkung und bewegte sich um 120 µg/ml (2,7 x der Norm). Im April 1997 wurde ein neues und empfindlicheres Meßverfahren eingeführt, so daß hier erhöhte Werte plötzlich erscheinen.

Die weiteren Kontrollen werden zeigen, ob und durch welche Therapien

Ga., B., 34 J., w.	9.12.	10.2.	21.2.	24.2.	27.2.	6.3.	13.3.	14.4.	14.5.	26.5.
C1q [<45µg/ml]	184	>400	346	298	153	133	137	120	390*	348*
Aspergillus [<1:160]	160	320			320	320		320	640	320

Abb. 6: Komplementfaktor C1q, mit * bezeichnete Werte nach Umstellung der Testmethode; Aspergillus-Antikörper (HAH)

sich diese Komplementaktivierung reduzieren läßt und durch welche Mechanismen, diese unterhalten wurden. Angemerkt sei, daß sich im zellulären Immunogramm keine gravierenden Veränderungen oder besondere Hinweise gezeigt haben.

Candida-/Aspergillus-Serologie:
Die Candidaserologie war in mehrfachen Bestimmungen negativ. Sie wurde auch durchgeführt, um Belastungen des immunologischen Systems „Darm" und damit Beeinflussung des Fremdstoffmetabolismus aufzeigen zu können. Aus noch nicht geklärten Gründen ist die Aspergillusserologie noch immer positiv (Abb. 6). Die Ursache wie auch die Quelle der Belastungen sind bis jetzt noch nicht gefunden worden.

Vitamin-C:
Ein besonderes Phänomen ist der Verlauf des Vitamin-C-Serumspiegels (Abb. 7). Vor der Operation lag er mit 5,9 mg/l (19.2.96) und 6,5 mg/l (4.6.) im Grenzbereich. Bei der ersten postoperativen Nachkontrolle war der Spiegel mit 0,7 mg/l (9.12.96) deutlichst erniedrigt. Es ist hinreichend bekannt, daß Vitamin C z.B. eine besondere Bedeutung auch für den Augenstoffwechsel zukommt.

Der erniedrigte Vitamin C-Spiegel wurde dann konsequent mit entsprechenden Vitamin-C-Infusionen angehoben und dieser konnte dann ab dem 10.2. bis 6.3.97 in vertretbaren Konzentrationen gehalten werden. Es sei angefügt, daß die Patientin zusätzlich noch Ascorbinsäure in Pulverform zu sich nahm, damit aber den Spiegel nicht anheben konnte. Diese Therapie führte sie bis zum letzten Beobachtungszeitraum (Mai 97) weiter.

Es ist mehr als auffällig, daß in der „Infusionspause" (letzte 27.2.97) am 6.3. (7 Tage später) noch einen ausreichend hohen Vitamin-C-Spiegel von 21

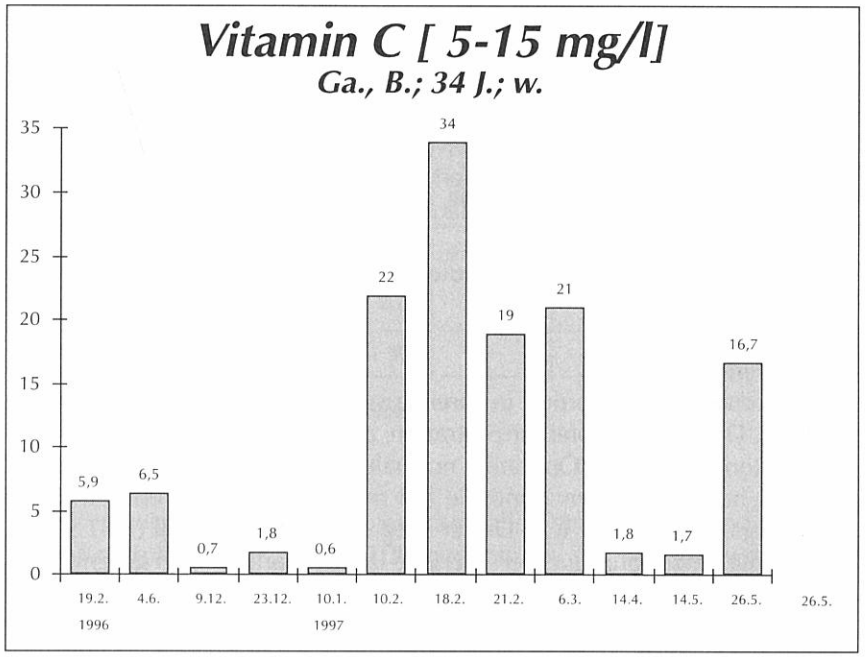

Abb. 7: Vitamin-C-Serumkonzentration

mg/l vorhanden ist. Jedoch 39 Tage später (14.4.) fällt die Serumkonzentration auf 1,8 und am 14.5. weiter auf 1,7 mg/l ab. Am 26.5. war das Vitamin C unter Infusion mit Ascorbinsäure auf 16,7 mg/l wieder angestiegen.

Daraus muß abgeleitet werden, daß vorerst eine ständige Infusionsbehandlung medizinisch notwendig und gerechtfertigt ist. Die Pause war absichtlich eingefügt worden, um den Konzentrationsverlauf zu beobachten und damit über weitere notwendige therapeutische Schritte entscheiden zu können. Weiterhin war angedacht worden, ob eine Infusionsbehandlung mit Vitamin C zu einer stabilen Serumkonzentration führen und damit diese Störung - die Ursache ist noch nicht bekannt - beseitigt würde. Wieweit hier noch Einflüsse, denen die Patientin ständig weiterhin ausgesetzt ist, aufgedeckt und beseitigt werden müssen, ist noch nicht sicher abzuschätzen. Es muß also Faktoren geben, die einen konstanten Serum-Vitamin-C-Spiegel nicht gewährleisten. Wieweit das Duodenum und oberes Jejenum an der veränderten Resorption des Vitamin C beteiligt sind oder durch andere bio-

chemische Faktoren das Vitamin C immer wieder verbraucht wird, wird nachzuweisen bleiben.

Da Vitamin C entscheidend auch im Bereich der Retina wirkt, darf spekuliert werden, daß dieser Vitamin-C-Mangel zu einer Veränderung der Sehkraft mit beigetragen hat. Weitere Verlaufskontrollen werden zeigen, ob diese These durch den klinischen Verlauf nachprüfbar sein wird.

Bei vereinzelten Kontrollen waren die Vitamin B_1, B_2, B_6, E und Folsäure im Normbereich.

Spurenelemente:
Die Spurenelemente wurden in ihrer Auswahl nur orientierend bestimmt (Abb. 8). Die Serumkupferkonzentration zeigte einen wechselhaften Verlauf. So konnten vor der Operation normale Kupferwerte bestimmt werden, während nach der ersten Kontrolle bei mir wieder grenzwertig erhöhter Kupferwert nachweisbar war. Dieser stieg dann auf 158 µg/dl (10.1.97) an und konnte unter konsequenter Therapie in den Normbereich gesenkt werden.

Selen wurde wegen seiner zentralen Bedeutung im Gesamtstoffwechsel, des xenobiotischen Stoffwechsels und der Immunabwehr bestimmt. Da die Patienten ständig Selen (Cefasel forte) zu sich nahm, konnte hier eine Konstanz erreicht werden.

Im Dimavaltest zum Ausschluß einer Schwermetallbelastung zeigte sich, daß die Patientin - bedingt durch das deutlich erniedrigte Kreatinin im Urin - eine hohe Selenausscheidung aufwies. Das Kreatinin im Urin war deutlichst erniedrigt, so daß die Verwertbarkeit der Ergebnisse deutlich eingeschränkt ist. Eine Nachkontrolle steht noch aus und wurde aus Kostengründen noch nicht durchgeführt.

Aluminium, beteiligt an Immunstörungen und u.a. an Belastung bzw. Schädigung der Nierenfunktion, war anfänglich um das 5,5-fache der Norm erhöht. Durch konsequente Ausscheidungstherapie konnte dies nun auf vertretbare Werte um 13 µg/l (Norm < 10 µg/l) gesenkt werden.

Das Zink zeigte anfänglich eine deutlich erhöhte Konzentration von 191 µg/dl (Norm < 130 µg/dl). Am 10.1.97 trat wohl erstmalig eine Erniedrigung ein, die entsprechend dann mit Zinkorotat aufgefangen wurde.

Ga., B., 34 J., w.	10.10. 1996	9.12.	18.12.	10.1. 1997	10.2.	27.2.	6.3.	14.4.	14.5.	26.5.
FSH [>2U/l]	<1	5,90	6,70		6,30					8,90
LH[>2 U/l]	<1	<2	1,60	<2	2,40	2,10		2,80	3,30	
IGF-1 [<125 ng/ml]	55			66					97	
Serotonin [2-24 µg/dl]	61	29	3	43	35	19		15		
ADH [0,8-9 ng/l]	2,70		2,70		<0,6		1,70		2,80	
ACTH [<52 pg/ml]	7		7							

Abb. 8: Serum-Spurenelement-Analyse

Das Eisen zeigte ebenfalls einen wechselhaften Verlauf. Während nach der ersten Kontrolle am 19.2. noch 109 µg/dl normal nachweisbar war, konnte nach der Operation eine deutliche Eisenverschiebung festgestellt werden. Da dies als Eisenumverteilung und nicht als Eisenmangel interpretiert wurde - die Laborkontrollen beweisen es auch - wurde keine Eisensubstitution durchgeführt. Am 6.3.97 waren dann konstante Eisenspiegel feststellbar. Dieser fiel aber wieder im Verlauf (4-5/97) deutlich ab. Dieser Abfall könnte auch mit dem Vitamin-C-Stoffwechsel in Verbindung gebracht werden, da Eisen unter Vitamin-C-Therapie wieder normalisierbar war.

Hormonanalysen:
Das Prolaktin, anfänglich nicht erhöht nachweisbar, zeigte nach der Operation einen erhöhten Verlauf (Abb. 9). Anfänglich wurde dies vom Operateur als Nachschwankungen dargestellt. Da aber weiterhin erhöhte Werte feststellbar waren, wurde dann von ihm (2/97) Bromocriptin eingesetzt. Diese Medikation vertrug die Patientin schlecht. Sie klagte über Mundtrockenheit, zunehmende Müdigkeit, insgesamt schlechte Verfassung, so daß wir dies durch Agnolyt, anfänglich in einer täglichen Dosierung von 2 x 1 und später dann 3 x 2 ersetzten. Darunter konnte dann zeitverzögert ein langsames Absinken des Prolaktinwertes bis auf 89,1 µg/l nachgewiesen werden. Weitere Kontrollen zeigten jedoch, daß diese Dosierung nicht ausreichte, da das Prolaktin wieder auf 95,5 µg/l anstieg. Daher wurde dann mit täglich 2 x 1/2 Tabl. Pravidel ab 22.5. erneut therapiert und das Agnolyt abgesetzt.

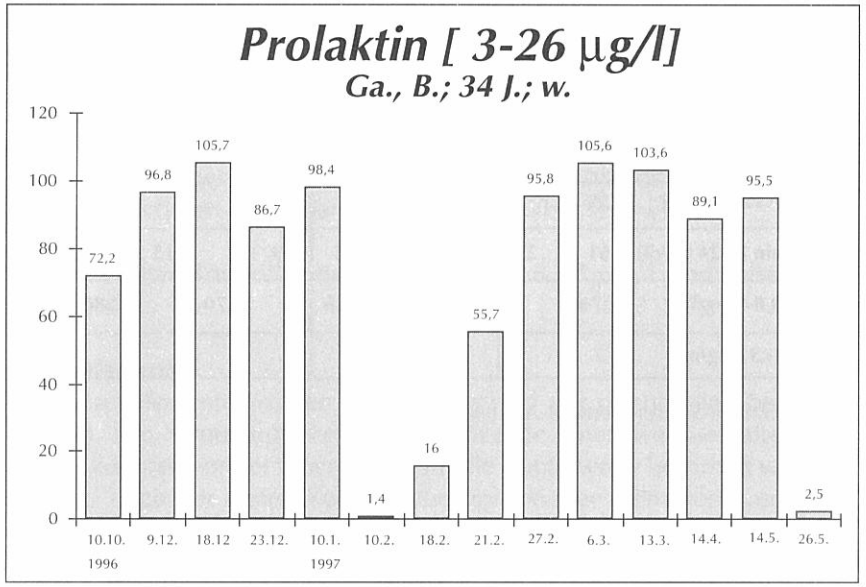

Abb. 9: Prolaktin-Serumspiegel

Es trat die gleiche klinische, jedoch subjektiv tolerable Symptomatik wieder auf. Darunter sank der Prolaktinspiegel innerhalb von 4 Tagen auf 2,5 µg/l ab. Der weitere Verlauf wird zeigen, ob die Dosis nicht noch weiter gesenkt werden kann. Anscheinend handelt es sich hier um ein hoch empfindliches Hormonsystem.

Es muß festgehalten werden, daß die 2/97 durchgeführte NMR-Kopfuntersuchung kein Rezidiv erbrachte.

Weitere Hormonanalysen sind in Abb. 10 dargestellt. Auch wenn aus pathophysiologischer und wissenschaftlicher Sicht weitere und vor allem engmaschigere Untersuchungen notwendig wären, wurden diese aus Kostengründen nicht durchgeführt. Es zeigt sich, daß nach der Operation ein deutliches Mißverhältnis in der Hormonlage bestand, das sich nun im Verlauf normalisierte. Es war während der Operation und nachfolgend ein Diabetes insipidus aufgetreten, der zwischenzeitlich zu einer nasalen Minirintherapie führte. Darunter kam es dann zu einem dramatischen Abfall der Trinkmenge von 7 auf 0,4 l/Tag. Nach Absetzen liegt die Trinkmenge wechselnd zwischen 1-3 l/Tag. Wegen steigender Trink- und Urinmengen wurde

Ga., B., 34 J., w.	19.2.	4.6.	9.12.	10.1.	10.2.	27.2.	6.3.	14.4.	14.5.	26.5.
Kupfer [74-122 µg/dl]	118	120	131	158	115		121	119		
Selen [50-100 ng/ml]	72	120	123	112	93		128	144		
Aluminium [<10 µg/l]	55	23	18	21	14		13	12		
Zink [70-130 µg/dl]	191	84	114	65	81		120	120		
Eisen [60-160 µg/dl]	109		39	44	72	82	88		21	85

Abb.10: weitere Hormonanalysen (Serum)

erneut im April-Mai 97 eine Minirintherapie eingesetzt, auf die die Patientin mit einer deutlichen Einschränkung ihres Flüssigkeitshaushaltes reagierte.

Verlauf:
Wie aus dem gesamten Verlauf zu erkennen ist, konnte durch die hier eingesetzte Therapie eine Verbesserung des Visus bds. und eine Stabilisierung des Gesamtzustandes erreicht werden. Um Therapien einigermaßen abschätzen zu können, wurde dann Anfang 1997 in Therapieblöcken gearbeitet, um daraus möglicherweise den therapeutischen Einfluß ableiten zu können.

Da es wider Erwarten in der „Infusionspause" zwischen 6.3. und 14.4. zu einer Verminderung des Sehens gekommen war, wurde nun für 4 Wochen eine höher dosierte intravenöse Regeneresen®-Therapie eingeleitet und ab 25.4.97 wöchentlich - auf Grund von äußeren Umständen - mit folgender Dosierung durchgeführt:

5 Amp. RN 13, 4 Amp. Nervus opticus,
2 Amp. Bindegewebe und je 1 Amp. Leber und Niere

Die Wirkung ist vorerst nicht abzuschätzen. Die Patientin berichtet, daß sie nun anfängt, auf dem linken Auge Farbschattierung zu sehen. Die weiteren Kontrollen werden zeigen, ob eine Verbesserung und vor allem Stabilisierung erreicht werden kann. Die Patientin beschreibt den Verlauf ihrer Sehfähigkeit in ihrem Tagebuch, der hier auszugsweise mit Genehmigung dargestellt wird:

26.4. leichtes Augenflimmern, rechts sehr gute Sicht
27.4. Augen schwankend, Helligkeit wird schlecht vertragen, wenn's düster ist sehe ich gut.
28.4. ab 15 Uhr Augenflimmern - ich weiß nicht warum; wird sofort alles zu hell.
29.4. Augen flimmerfrei
30.5. Infusion sehr gut bekommen
01.5. rechtes Auge hat klare Sicht
02.5. rechtes Auge sehr gut; keine sichtbare Gesichtsfeldeinschränkung; Behandlung sehr gute Wirkung; leichtes Augenbrennen ab 15 Uhr
03.5. Sicht rechtes Auge gut; links: unverändert leider schlecht. Mit Sonnenbrille auch bei Sonnenschein sehr gute Sicht.
05.5. rechtes Auge sehr gut; linkes Auge erkennt in der U-Bahn sich bewegende Häuserflucht
06.5. morgens Augenflimmern leicht rechts.
07.5. rechtes Auge „ruhig und klar"; linkes Auge erkennt im Bad ganz schwach die Fliesenfugen.
08.5. rechtes Auge sehr gut. Linkes Auge erkennt im Bad Fliesenfugen und Armaturen etc. Leicht farbig = gelblich
12.5. linkes Auge erkennt Farben leicht, aber keine Konturen, verschwommen; leichtes Augenflimmern: bei starker Helligkeit und bei Wärme folgt Augenflimmern und „blasses Sehen".
13.5. linkes Auge erkennt Farbe leicht, Konturen verschwommen
14.5. Regeneresen®-Infusion sehr gut bekommen
15.5. Augen: klare Sicht; Augen noch am Abend klar und gut
17.5. Am Morgen „klares" Sehen
20.5. „wenn ich die Welt durch mein linkes Auge betrachte, ist mir zum Heulen. Rechtes Auge am Morgen klar.

Unter der i.v. Regeneresen®-Therapie kam es wieder zu einem leichten Farbsehen und schemenhaften Sehen der Finger im Bereich des linken Auges. Sie war auch wieder in der Lage, die Finger der linken Hand einigermaßen zu zählen. Aus der immer durchgeführten Befragung und den Tagebuchaufzeichnungen der Patienten scheint die gesamte Therapie immer wieder aufzuzeigen, als ob sich das Auge doch bessern würde, Konturen, Schriften und Farben zu sehen, dann aber doch wieder in ältere Zustände zurückzufallen. Es scheint, als ob hier eine „Hürde" noch nicht ganz überwunden wird.

Es muß festgehalten werden, daß die i.m.- und i.v.-Applikation der

Regeneresen® ohne Komplikationen, Unverträglichkeitsreaktionen subjektiv und objektiv verlief. Durch Regeneresen® induzierte Nebenwirkungen, die sich biochemisch hätten nachweisen lassen, konnten im gesamten Verlauf nicht verifiziert werden.

Über den weiteren Verlauf wird dann an anderer Stelle noch berichtet werden.

Es muß besonders bemerkt werden, daß der hier dargestellte Verlauf von einer aktiv im Berufsleben stehenden 34-jährigen Architektin stammt, die mit der Entfernung von der Operation zunehmend wieder an Lebensqualität, Lebensfreude und Mut gewonnen hat und sich wieder frei bewegen kann.

Zusammenfassung:

Es wird über den Verlauf einer 34-jährigen Patientin berichtet, die durch ein sklerosierendes Hämangiom ihre Sehkraft, besonders auf dem linken Auge, verlor. Die ersten i.m. Injektionen mit Regeneresen® in Verbindung mit Vitamin-C-Infusionen erbrachten eine deutliche Verbesserung der subjektiven und teilweise objektiven Sehkraft. Um die Wirkung der Therapien abschätzen zu können, wurden Pausen eingelegt. Darunter kam es wieder zur Sehverschlechterung auf beiden Augen und links verschwand das Farbsehen wieder. Unter der wiederholten und höher dosierten intravenösen Regeneresen®-Therapie konnte wieder eine Verbesserung erreicht werden.

Trotz intensiver Anstrengung konnten viele Fragen der Ätiologie noch nicht geklärt werden, denen zur Zeit weiter nachgegangen wird. Weitere differentialdiagnostische und therapeutische Anstrengungen sind notwendig, um doch noch eine Wende, konstante Verbesserung und eventuelle Heilung zu erreichen. Auf Grund der zunehmenden Verbesserung ihres „subjektiven" Empfindens und ihrer „objektiven" Sehfähigkeit, ist die Patientin zuversichtlich, daß eine weitere Zunahme der Sehfähigkeit und Stabilisierung erreicht werden kann (Stand 30.5.97).

Nachtrag in der Korrekturphase: Im Juni 1997 wurden nach einer erneuten Suche Pyrethroide besonders im Matratzenschonbezug festgestellt und entsprechend entfernt.

Herzlichen Dank sei übermittelt an:
die Patientin für die Überlassung ihrer Tagebuchaufzeichnungen und ihre bewundernswerte Kooperation
Herrn Dr. Schleich (Laborgemeinschaft Drs. Blenk, Dutschak, Kley, Schleich, Nürnberg) für die kompetente Beratung, Diskussion und Durchführung der Laboranalysen
Herrn Dr. Gerster, Laboratorium Dyckerhoff (Köln) für die Beratung bei der Regeneresen®-Therapie
der Krankenkasse für die Genehmigung zur Durchführung der Therapie
Frau C. Mazur und G. Zittwitz für die Mitarbeit und Betreuung der Patientin.

Diskussion

Prof. Thilo-Körner: Viele Patienten sind so stark schadstoffbelastet (mit Hexachlorbenzol, Pyrethroiden, Lindan u.a.), daß nach einer vorübergehend erfolgreichen Therapie mit Regeneresen® Leber die Transaminasen der Leber wieder ansteigen und die Cholinesterase abfällt, wenn keine erfolgreiche Ausscheidung durchgeführt wird. Diese Giftstoffe blockieren so viele Enzymsysteme, daß wir langfristig auch mit Regeneresen® wahrscheinlich an eine therapeutische Mauer stoßen.

Dr. Gerster: Die letztendliche Krankheitsursache scheint bei dieser Patientin der Teppich in der Wohnung gewesen zu sein. Wie kommt es, daß ausgerechnet ein Naturprodukt wie Schurwolle einen derartig krankmachenden Effekt zeigt?

Prof. Thilo-Körner: Dazu muß man wissen, daß das Qualitätsmerkmal „Wollsiegel" nur bedeutet, daß mindestens 20 Umweltgifte bei der Verarbeitung verwendet werden, bzw. darin enthalten sind.

Dr. Schettler: Gibt es standardisierte Screening-Programme zur Suche nach Umweltgiften bei entsprechender Anamnese?

Prof. Thilo-Körner: Das ist mir nicht bekannt. Bei der Hausstaubuntersuchung habe ich beispielsweise 29 Stoffe auf die Untersuchungsliste gesetzt, d. h. das Suchprogramm ist von mir selbst erstellt. Dieses Analysenprogramm

kostet dann etwa 400,- DM. Rein praktisch geht man so vor, daß mit einem **frischen** Staubsaugerbeutel die Wohnung gesaugt wird und diese Probe dann analysiert wird. Ist beispielsweise ein allergisches Kind in der Familie, muß dessen hauptsächlicher Aufenthaltsraum gesondert untersucht werden.